kuraray

Noritake





ANÁLISIS DEL PACIENTE Y PROTOCOLO DE COMUNICACIÓN ENTRE EL ODONTÓLOGO Y EL TÉCNICO DENTAL EN LA ERA DIGITAL

Un proceso integrado desde la recopilación de datos hasta la rehabilitación implantoprotésica definitiva



Caso clínico realizado por MDT Antonio Corradini

CASO CLÍNICO

El enfoque del paciente como un sistema holístico, considerado en su totalidad, siempre me ha fascinado. Para mí, analizar un caso no significa observar únicamente la situación intraoral, sino también la mímica labial y facial, la postura, las asimetrías dentales y esqueléticas, la gnatología y la dinámica del movimiento mandibular. Es en este contexto donde la restauración debe encontrar su equilibrio, respetando la estética y la función de cada paciente, entendido como un individuo y no como un estándar.

Comencé a trabajar como técnico dental en una época en la que muchos de estos aspectos aún no se tenían en cuenta y la atención se centraba principalmente en reconstruir lo que faltaba a nivel intraoral. A lo largo de los años, esta pasión se ha ido consolidando gracias a herramientas inicialmente sencillas, como la fotografía y su procesamiento, para crear un diseño de sonrisa (*smile design*) antes de la rehabilitación y, posteriormente, a tecnologías digitales más complejas, capaces de integrar datos estáticos y dinámicos.

Hoy en día, las plataformas de intercambio de datos nos permiten trasladar digitalmente al paciente al laboratorio y trabajar en el caso incluso antes de iniciar el tratamiento. En el caso que se presenta a continuación, he optado por seguir un flujo de trabajo basado en los conocimientos y la experiencia adquiridos a lo largo de los años y transformados en protocolos de trabajo para rehabilitaciones de arcada completa (*full-arch*) y casos de elevada exigencia estética. Comenzamos con Smilecloud para la planificación y la previsualización, y continuamos con herramientas CAD más avanzadas para controlar los aspectos estéticos y funcionales.

SITUACIÓN INICIAL

El paciente, de 74 años, acudió con el deseo expreso de someterse a una rehabilitación protésica para mejorar tanto la estética como la función. Presentaba algunos sectores posteriores edéntulos y una dentición terminal en el maxilar superior. Los dientes remanentes de esta arcada (11, 13, 17, 23 y 27) no se consideraron fiables ni clínicamente aptos para su conservación. En cambio, en la arcada inferior, los dientes del 33 al 43 se consideraron recuperables, a pesar de presentar caries extensas y otras patologías, por lo que se planificó su restauración protésica mediante coronas.



Fig. 1. Documentación extraoral inicial del paciente sonriendo.
Las imágenes permiten observar la exposición dental, la relación entre la sonrisa y las líneas faciales, así como las posibles asimetrías en la dinámica labial.

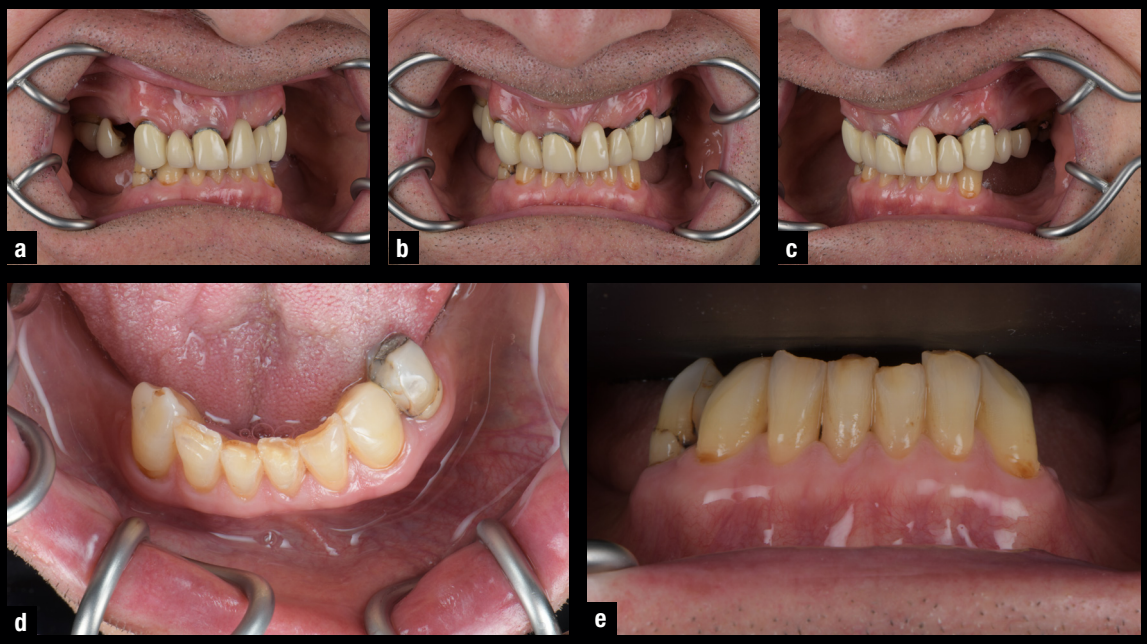

Figs. 2a-e Documentación intraoral inicial.
La secuencia muestra la dentición terminal superior con una prótesis realizada hace muchos años, el apiñamiento de los dientes remanentes inferiores y los sectores posteriores edéntulos.

RECOPILACIÓN DE DATOS Y ANÁLISIS DEL PACIENTE

Como primer paso, hemos recopilado de forma estructurada todos los datos digitales disponibles. Las imágenes iniciales, obtenidas desde diferentes posiciones y ángulos, tanto intraorales como extraorales, constituyen para mí un punto de partida esencial. La secuencia recomendada por los protocolos clásicos constituye una base imprescindible y una referencia útil: una vez cargadas en Smilecloud las fotografías y los archivos 3D, el software permite realizar una primera evaluación del caso, planificar y previsualizar la futura rehabilitación, relacionando las imágenes con determinadas bibliotecas dentales tridimensionales, para aproximarse lo máximo posible a una simulación realista para el paciente.





Figs. 3a-b Planificación estética en Smilecloud.
(a) Superposición de la propuesta dental virtual sobre la fotografía en primer plano de la sonrisa, para comprobar la línea incisal, las proporciones y el trazado de la curva de la sonrisa; (b) creación del renderizado HD para evaluar la armonía en el contexto facial y labial.

DIGITALIZACIÓN 4D Y REGISTROS FUNCIONALES

El segundo paso consiste en recopilar los datos mediante una digitalización del paciente lo más completa y precisa posible.

En nuestro protocolo, esto implica realizar un análisis postural en posición natural de la cabeza (*Natural Head Position*, NHP), utilizando, cuando procede, una referencia espacial digital como un dispositivo de seguimiento de la cabeza (*head tracker*), que permite orientar la posición de la cabeza del paciente y, en consecuencia, la posición condilar. Además, realizamos escaneados faciales 3D mediante un escáner facial de última generación, escaneados intraorales de la situación inicial y un registro de los movimientos condilares mediante un axiógrafo digital asociado al escáner facial.

El análisis postural, junto con los registros de los movimientos condilares obtenidos mediante el axiógrafo, puede ayudarnos a visualizar desequilibrios y desviaciones no solo a nivel de la articulación temporomandibular.

Considerar al paciente en su totalidad nos ayuda, en mi opinión, a comprender mejor por dónde comenzar el plan de tratamiento. Actualmente, también podemos registrar la posición mandibular y correlacionarla con los articuladores digitales mediante arcos faciales digitales, sensores específicos y, en algunos casos, aplicaciones para smartphones.

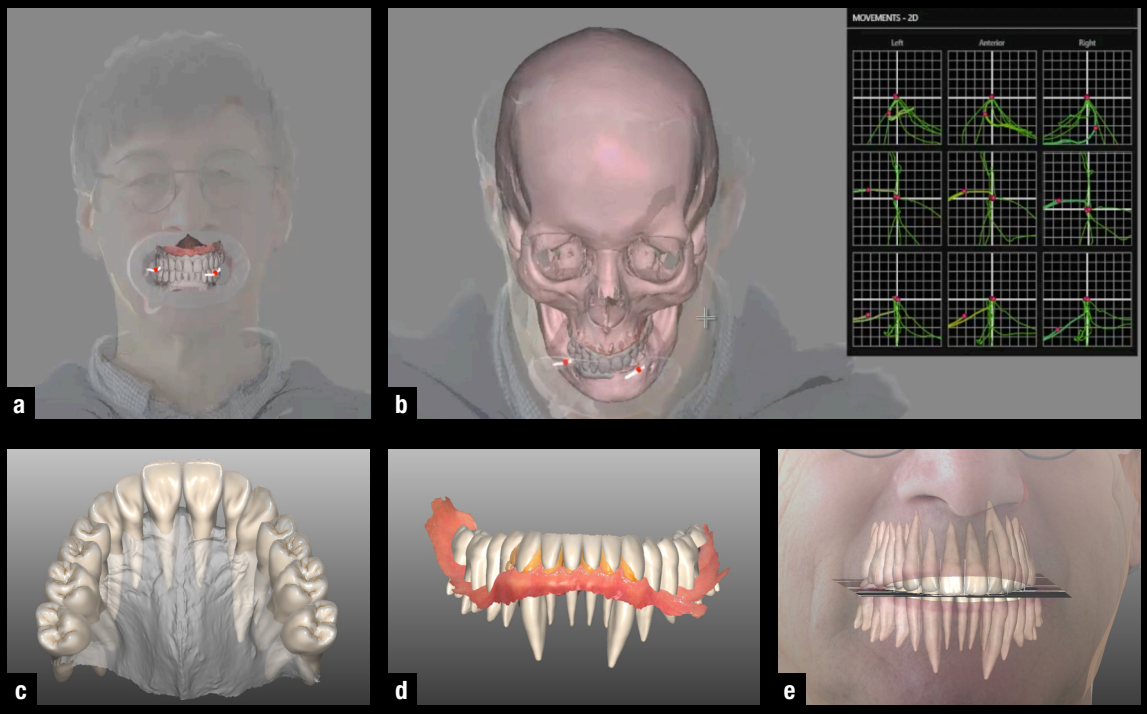

Figs. 4a-e Digitalización completa del paciente e integración de los conjuntos de datos.
(a) Escaneado facial, escaneados intraorales y movimientos condilares alineados; (b) correlación entre el escaneo facial, los datos esqueléticos y los trazados de los movimientos condilares; (c) montaje protésico ideal de la arcada superior; (d) montaje protésico ideal de la arcada inferior; (e) comprobación frontal del plano oclusal y de la posición dental con respecto a las referencias labiofaciales.
El conjunto de datos permite analizar el caso más allá de la dimensión exclusivamente intraoral.

PLANIFICACIÓN IMPLANTOLÓGICA Y CIRUGÍA GUIADA

A partir del análisis realizado, hemos desarrollado la planificación implantológica.

La intervención se llevó a cabo mediante un protocolo modular de cirugía guiada, diseñado para controlar la angulación y la profundidad de los implantes y guiar la colocación de las prótesis de carga inmediata.

Se colocaron seis implantes en la arcada superior. Los cuatro implantes de los sectores posteriores de la arcada inferior se habían colocado en una sesión anterior, para evitar concentrar toda la intervención quirúrgica en una misma jornada.

Las prótesis de carga inmediata de PMMA se entregaron el mismo día de la intervención.

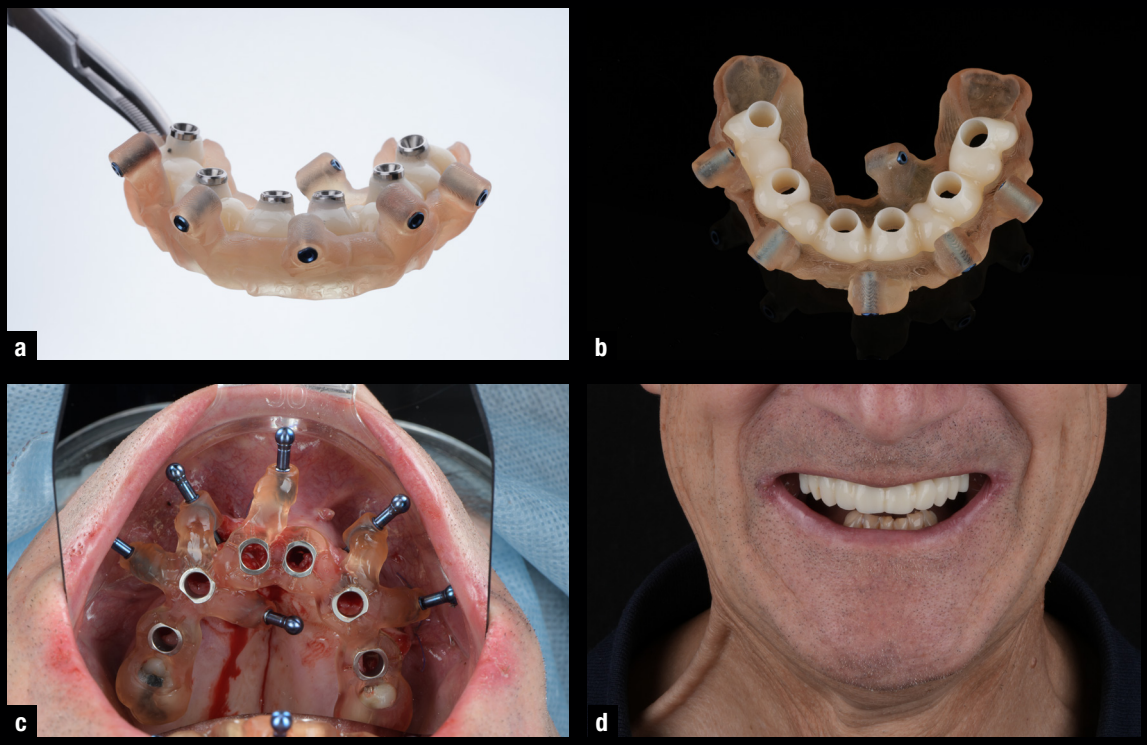

Figs. 5a-d Cirugía guiada y carga inmediata de la arcada superior.
(a) Guía de posicionamiento con la prótesis de carga inmediata colocada; (b) comprobación del ajuste entre la prótesis de carga inmediata y la guía de posicionamiento; (c) guía quirúrgica implantológica estabilizada intraoralmente durante la fase quirúrgica; (d) evaluación extraoral del paciente con la prótesis provisional de carga inmediata de PMMA, entregada el mismo día.

EL PROTOTIPO COMO FASE DIAGNÓSTICA

Con el fin de establecer una referencia (modelo maestro digital) libre de errores de ajuste pasivo de origen digital, se llevó a cabo una primera fase de verificación mediante un jig digital con barra metálica y superestructura. Posteriormente, a partir de los datos registrados, fabricamos un prototipo fresado en PMMA-composite y lo entregamos como prótesis provisional funcional.

No considero esta fase como una simple provisionalización. Para mí, el prototipo es una auténtica fase de diagnóstico, ya que se somete a cargas funcionales a lo largo del tiempo. Durante varias semanas hemos evaluado los contactos oclusales, los movimientos excursivos, la fonética, el soporte labial y la adaptación muscular.

Solo después de estas comprobaciones pasamos a la rehabilitación definitiva, con la posibilidad de individualizar el trabajo final a partir de la información recopilada durante este periodo de uso de la prótesis provisional.



Fig. 6 Prototipos fresados en PMMA-composite con refuerzo metálico para dar soporte a las extensiones, utilizados para la prueba funcional.
Vista lateral derecha de la rehabilitación superior; vista frontal, con evaluación de la forma, las proporciones dentales y el perfil gingival; vista lateral izquierda; componentes de la arcada inferior, con el grupo anterior y los sectores posteriores fabricados por separado.



Figs. 7a-e Evaluación estética y funcional del prototipo durante el periodo de prueba.
(a, c) Vistas de tres cuartos derecha e izquierda, utilizadas para observar el soporte labial y la integración de la sonrisa en el rostro; (b) vista frontal extraoral del paciente sonriendo; (d) detalle frontal de la sonrisa, con comprobación de la exposición dental y de la línea incisal; (e) vista intraoral frontal en oclusión, para verificar las relaciones interarcadas.
El prototipo también se utilizó para comprobar la fonética, los contactos oclusales y la adaptación muscular.

LA PRÓTESIS DEFINITIVA

Para la arcada superior hemos optado por una estructura combinada, formada por una base anatómica de titanio con conexión implantaria y una superestructura de circonia recubierta con cerámica en las zonas de mayor relevancia estética. En la arcada inferior hemos realizado una ferulización del sector anterior en circonia recubierta con cerámica en las zonas estéticas y utilizamos circonia monolítica en los sectores posteriores sobre implantes.

Elegimos esta combinación porque la biocompatibilidad y las propiedades mecánicas de la circonia, unidas a las características biomecánicas del titanio, nos convencen cada vez más de recomendar esta solución para las rehabilitaciones definitivas. El componente de base superior se fresó a partir de un bloque macizo de titanio de grado 5 mediante tecnología CAD/CAM de cinco ejes, también para proporcionar un soporte adecuado en las zonas con extensiones en voladizo (*cantilever*).

Para los componentes de circonia, hemos utilizado KATANA™ Zirconia YML de Kuraray Noritake Dental, una circonia multicapa con un gradiente de resistencia a la flexión declarado de entre 750 y 1.100 MPa.

Esta solución nos ha permitido combinar los requisitos mecánicos de una rehabilitación de arcada completa (*full-arch*) con características estéticas adecuadas para las zonas más visibles.

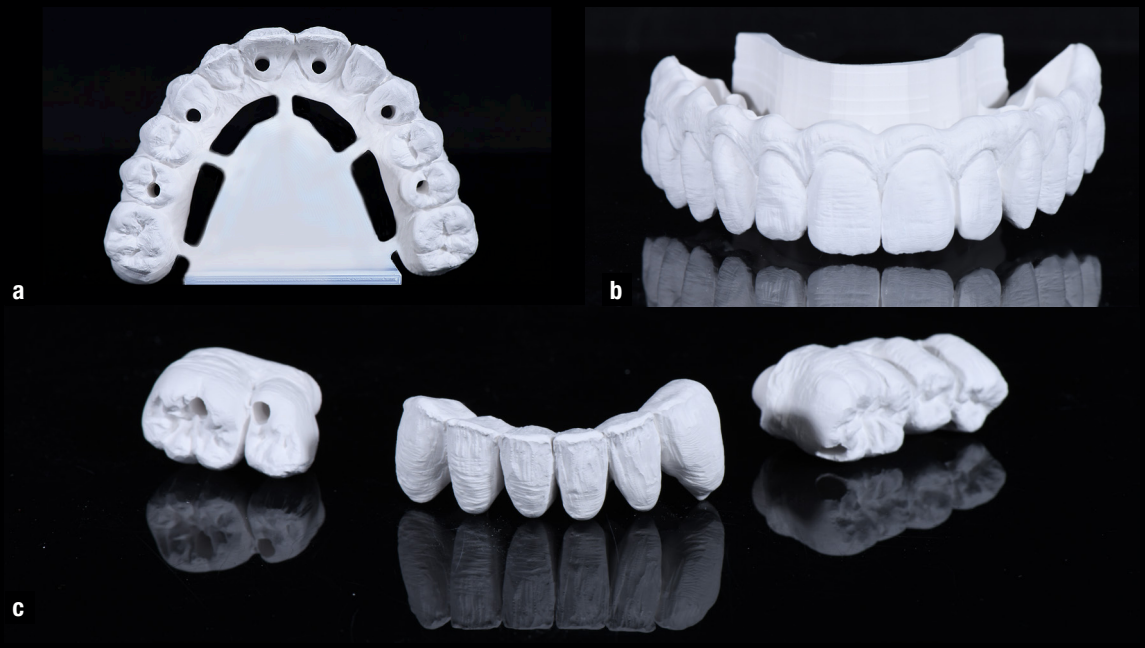

Figs. 8a-c Estructuras de circonia antes de la sinterización.
(a) Vista oclusal de la estructura de arcada completa (*full-arch*); (b) vista frontal de la estructura superior con reducción anatómica en las zonas destinadas a la estratificación cerámica; (c) estructuras del sector anterior y de los sectores posteriores inferiores.

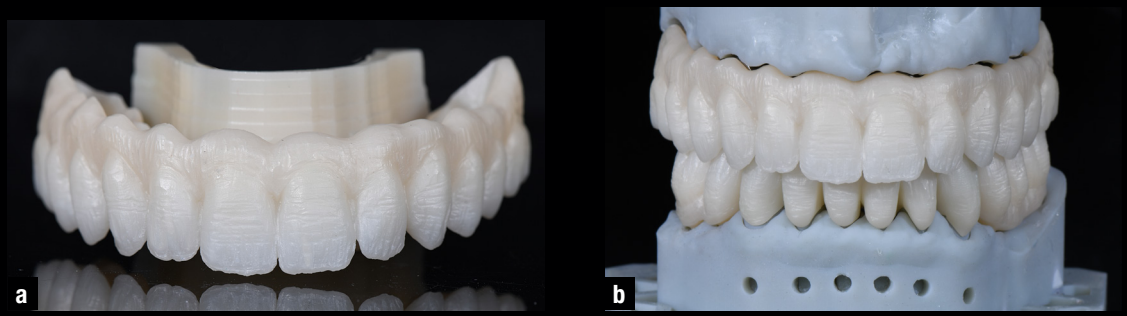

Figs. 9a-b Comprobación de las estructuras después de la sinterización.
(a) Vista frontal de la estructura anatómica superior; (b) verificación de las relaciones interarcada y de los espacios protésicos mediante montaje en articulador.



Figs. 10a-d Fases de acabado en el laboratorio protésico.
(a) Caracterización de los tejidos gingivales y estratificación cerámica de la rehabilitación superior; (b) vista interna de la prótesis superior con subestructura de titanio anodizada; (c) vistas laterales de la prótesis superior terminada; (d) vista frontal de la rehabilitación superior.







Figs. 11a-c Detalles intraorales después de la colocación.
(a) Vista frontal en máxima intercuspidación; (b) vista lateral intraoral de la rehabilitación definitiva, con detalle de las relaciones oclusales en máxima intercuspidación; (c) detalle a contraluz de la morfología, la textura superficial y la translucidez de la restauración.



Figs. 12a-e Integración estética y funcional de la rehabilitación definitiva.
(a, c) Vistas laterales de la sonrisa; (b) vista frontal de la sonrisa; (d-e) detalles intraorales laterales derecho e izquierdo.



Fig. 13. Documentación extraoral final en diferentes proyecciones y condiciones funcionales.
Vistas frontales, laterales y de tres cuartos utilizadas para evaluar la integración de la sonrisa en el rostro y la dinámica labial.



Figs. 14a-d Comparación fotográfica antes y después del tratamiento. (a-b) Vistas frontales antes y después de la rehabilitación; (c-d) comparación entre la previsualización digital del proyecto Smilecloud y el resultado clínico final.

DISCUSIÓN Y CONCLUSIONES

Es importante recordar que la odontología digital no elimina los errores: los redistribuye. En las rehabilitaciones implantológicas de arcada completa (*full-arch*), el escaneado intraoral de superficies extensas puede producir desviaciones y distorsiones acumulativas.

Incluso con técnicas modernas, como la fotogrametría, no considero correcto afirmar que los desajustes (*misfit*) debidos a la distorsión puedan eliminarse por completo. Por tanto, la cuestión no es si existe distorsión, sino cómo podemos identificarla y gestionarla.

Los escáneres intraorales y faciales, los sistemas de seguimiento mandibular, los arcos faciales digitales, las fresadoras y las impresoras nos ofrecen posibilidades extraordinarias, pero por sí solos no garantizan una precisión absoluta ni una prótesis de calidad.

Lo que realmente marca la diferencia son los conocimientos y la experiencia acumulados a lo largo del tiempo, capaces de convertirse en protocolos fiables. A ello se suma el valor de quienes saben utilizar las nuevas tecnologías sin perder a destreza manual y artesanal, porque a menudo la excelencia reside en los detalles.

La planificación inicial y la comunicación entre la clínica y el laboratorio protésico ocupan actualmente una parte considerable de nuestro trabajo. Si utilizamos el software y las plataformas con respeto, competencia y conocimiento de sus limitaciones, podemos alcanzar un resultado ético y coherente con lo que se ha mostrado al paciente antes de iniciar la rehabilitación.

En un caso complejo, la tecnología solo adquiere valor cuando se integra en una secuencia clara de adquisición, integración, comprobación y validación de los datos.

La digitalización en su forma más avanzada, la cirugía guiada y el diseño CAD nos ayudan a trabajar de forma específica y consciente, pero siempre deben estar respaldados por comprobaciones precisas.

Por eso considero que el prototipo es una de las fases más importantes: es el momento en el que el proyecto entra realmente en contacto con el paciente y nos permite confirmar, o corregir, lo que se convertirá en la rehabilitación definitiva.

MDT. ANTONIO CORRADINI



Obtuvo el título de Maestro de Arte en 1987 y posteriormente se especializó en prótesis dental, obteniendo el diploma en 1991 y el título de máster en 1992 en el Instituto G. Galilei de Bolzano.

Técnico dental desde 1991 y propietario de un laboratorio en Trentino desde 2002, a partir de 2008 se dedica al desarrollo de tecnologías digitales aplicadas a la odontología y colabora en proyectos de investigación sobre sistemas CAD/CAM, software y materiales.

Especializado en rehabilitaciones implantoprotésicas complejas y tratamientos estéticos mínimamente invasivos, es el creador del concepto *Complete Digital Patient* (CDP).

Dirige su propio laboratorio, Dental Atelier Laboratory, en San Lorenzo di Sebato (Bolzano), y desarrolla actividades como ponente y formador, impartiendo cursos individuales y colectivos tanto en su centro de formación como a nivel internacional.

Es autor de publicaciones y participa como ponente en congresos y eventos científicos nacionales e internacionales.

Comunicación dirigida exclusivamente a profesionales sanitarios.

Kuraray Europe Spain S.L.
Avda. del Tivoli 17, Local 37 y 38 | 29631 Arroyo de la Miel (Benalmádena), Málaga
Teléfono: +34 951 11 28 86 | Correo Electrónico: dental-iberia@kuraray.com | Web: www.kuraraynoritake.eu/es