kuraray

Noritake

RECONSTRUCCIÓN ESTÉTICA ANTERIOR

CON CERÁMICA FELDESPÁTICA



Caso clínico del Dr. Rodrigo Franco Ramos[1] y Pedro Brito[2]

[1]Hospital Cuf Tejo, Portugal [2]Egas Moniz School of Health and Science, Almada (Portugal)

DESCRIPCIÓN DEL CASO INICIAL

Varón de 48 años que presentaba reconstrucciones protésicas previas (coronas cerámicas) en las piezas 11 y 12. El paciente no estaba satisfecho con su estética actual y presentaba una inflamación gingival persistente localizada en estas piezas, asociada a desajustes marginales de las coronas antiguas.

PLAN DE TRATAMIENTO

El plan clínico pretendía resolver la patología periodontal y mejorar la armonía del sector anterior. Se decidió sustituir las coronas de las piezas 11 y 12 y colocar carillas en las piezas 21 y 22, utilizando cerámica feldespática por su gran mimetismo óptico.

ETAPAS INDIVIDUALES

• **Fotografías iniciales:** La planificación del caso comenzó con un protocolo fotográfico extraoral e intraoral como se muestra en las Figuras 1, 2, 3 y 4.

• **Preparación y disposiciones:** El tratamiento comenzó con la fabricación de una prótesis provisional para garantizar la estética y la función inmediatas tras las preparaciones dentales.

• **Retratamiento de pilares:** Se seccionaron las coronas antiguas. Bajo aislamiento absoluto, se rehicieron los muñones utilizando el sistema adhesivo CLEARFIL™ SE BOND 2 y resina composite CLEARFIL MAJESTY™ ES-2 (color A2) (Figura 5).

• **Fase de preparación dental:** Se realizaron preparaciones verticales en las piezas 11 y 12, y preparación de carillas dentales en las piezas 21 y 22.

• **Fase de laboratorio:** El laboratorio realizó dos coronas feldespáticas (11, 12) y dos carillas feldespáticas (21, 22) sobre refractario que imitan el diente natural.

• **Cementación:** La fase final consistió en la cementación adhesiva de las coronas y carillas feldespáticas. Para la cementación de las coronas, se utilizó el cemento PANAVIA™ SA Cement Universal, el cual proporciona una unión química y mecánica duradera (Figuras 6 y 7).

• **Fotografías finales:** A la semana, se realizaron fotografías intra y extraorales para evaluar la adaptación marginal y el estado periodontal (Figuras 9 y 10).

SEGUIMIENTO

Tras la cementación, se resolvió la inflamación gingival, asociada al buen ajuste marginal y la biocompatibilidad del cemento. El seguimiento evidenció integración estética natural, estabilidad de color y salud periodontal.

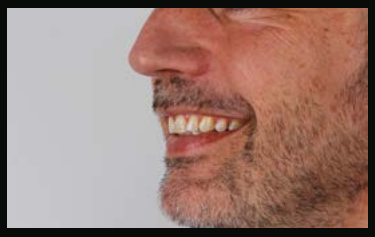

Fig. 1: Vista lateral de la sonrisa (lado izquierdo).



Fig. 2: Vista frontal de la sonrisa.



Fig. 3: Vista lateral de la sonrisa (lado derecho).



Fig. 4: Vista frontal intraoral.



Fig. 5: Muñones de las piezas 11 y 12 utilizando sistema adhesivo CLEARFIL™ SE BOND 2 y resina composite CLEARFIL™ MAJESTY™ ES-2 color A2.



Fig. 6: Aislamiento absoluto de las preparaciones dentales.

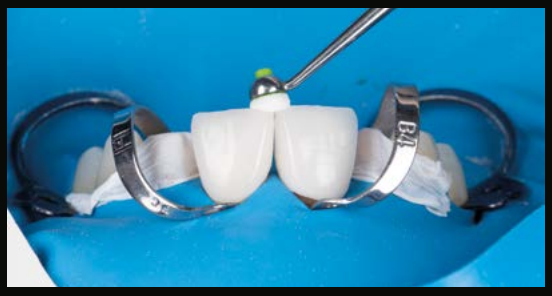

Fig. 7: Cementación de la corona (11) con PANAVIA™ SA Cement Universal.



Fig. 8: Vista frontal intraoral de la reconstrucción después de 1 semana.



Fig. 9: Vista frontal extraoral de la reconstrucción después de 1 semana.

CONCLUSIONES E INDICACIONES CLÍNICAS

• **Salud periodontal:** La sustitución de coronas inadecuadas por restauraciones con sellado marginal preciso es clave para la recuperación periodontal.

• **Aislamiento absoluto:** La fabricación de muñones de resina composite (CLEARFIL™ MAJESTY™ ES-2) bajo aislamiento es esencial para evitar la contaminación y contribuir a la longevidad de la interfaz adhesiva.

• **Selección de materiales:** La combinación de coronas y carillas de cerámica feldespática, junto con sistemas de cementación de última generación (como PANAVIA™ SA Cement Universal en el caso de las coronas), permite obtener resultados altamente estéticos y predecibles en dientes naturales y pilares reconstruidos.

DR. RODRIGO FRANCO RAMOS

Médico Dentista diplomado pelo Instituto Universitário Egas Moniz, com formação avançada em Dor Orofacial, Disfunção Temporomandibular (DTM), Bruxismo e Medicina do Sono. Concluiu o Master em Dor Orofacial e Craneomandibular pela Universidade de Salamanca e diversas formações complementares nas áreas de reabilitação estética, goteiras oclusais, apneia obstrutiva do sono e fotografia clínica. Exerce atividade formativa nas áreas de DTM, Bruxismo e Dentisteria Estética, sendo também autor de trabalhos científicos publicados em revistas internacionais.

Kuraray Europe Spain S.L.
Avda. del Tivoli 17, Local 37 y 38 29631 Arroyo de la Miel (Benalmádena), Málaga
Teléfono: +34 951 11 28 86 Correo Electrónico: dental-iberia@kuraray.com Web: www.kuraraynoritake.eu/es instagram kuraraynoritakeespana

Comunicación reservada al personal sanitario.